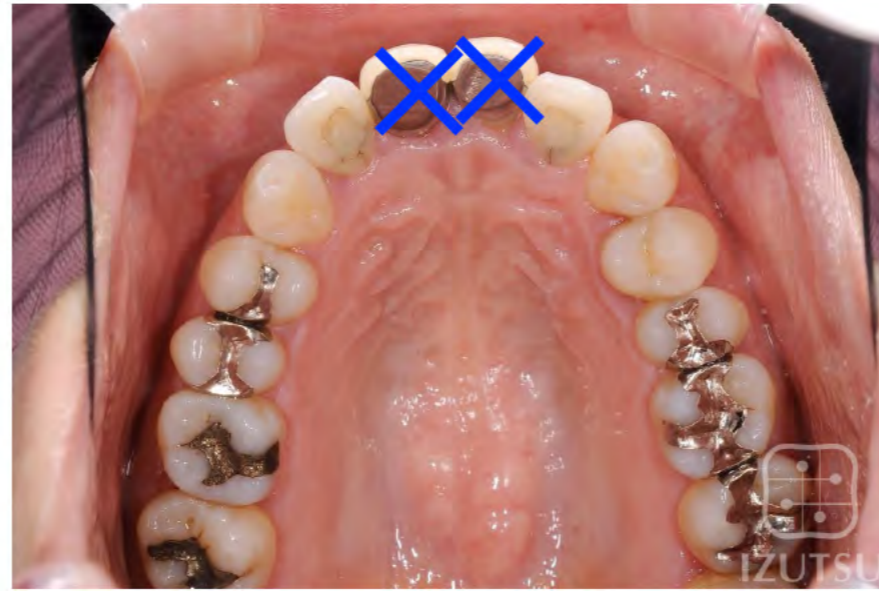
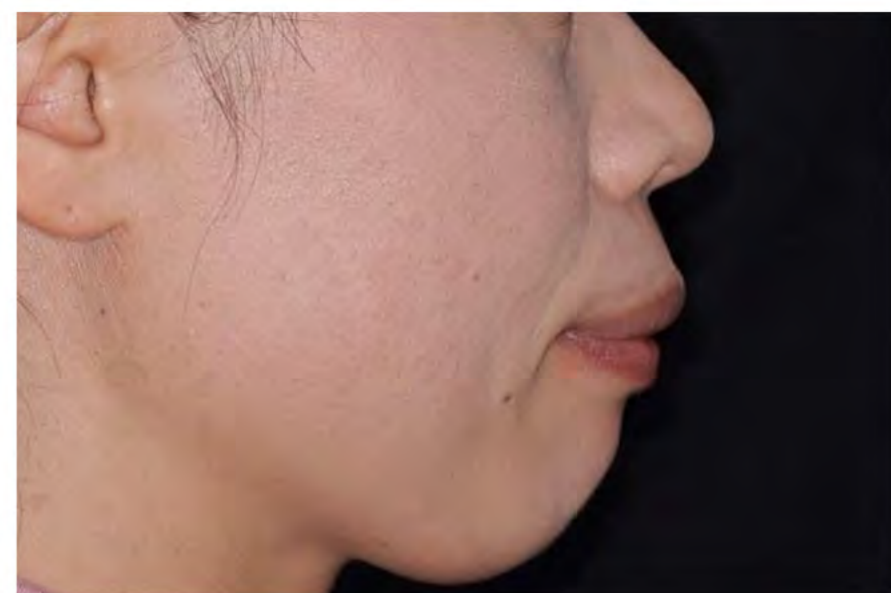
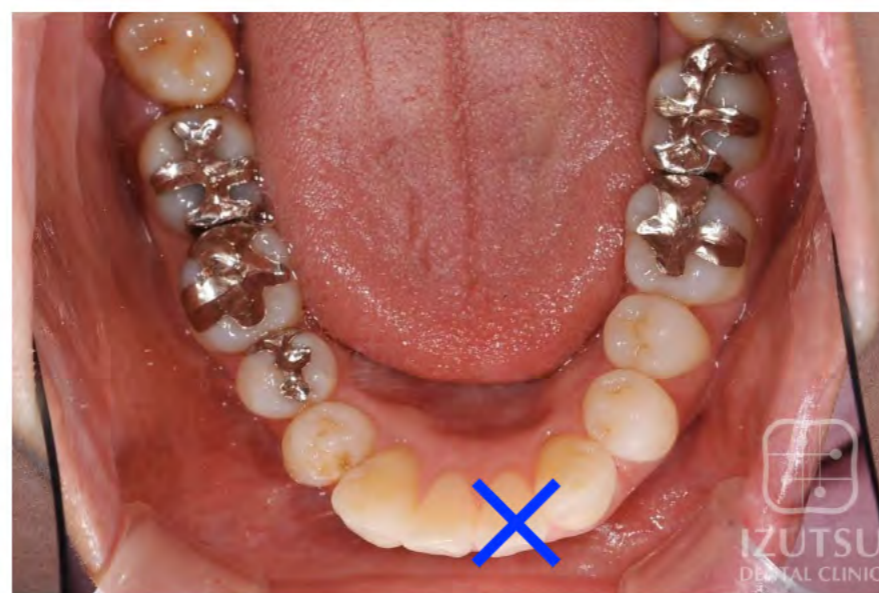
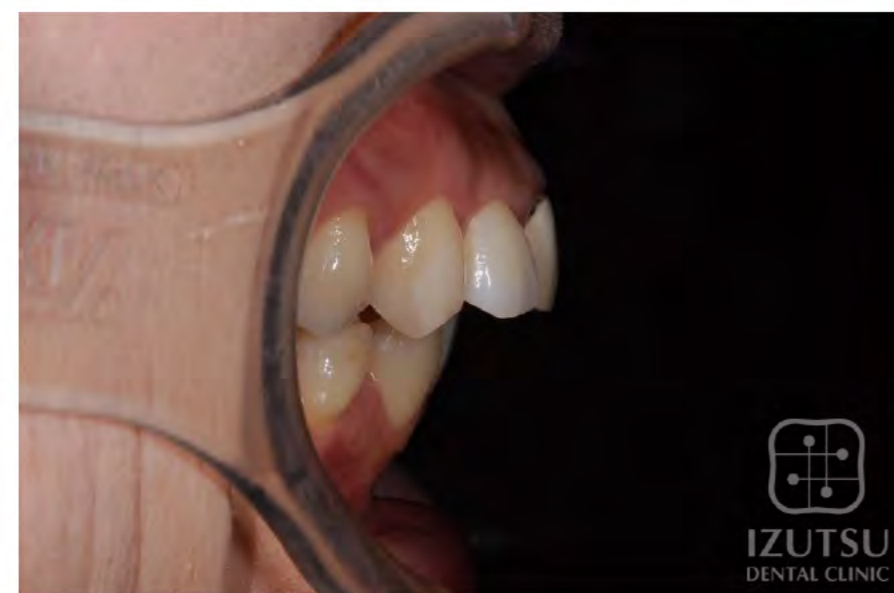
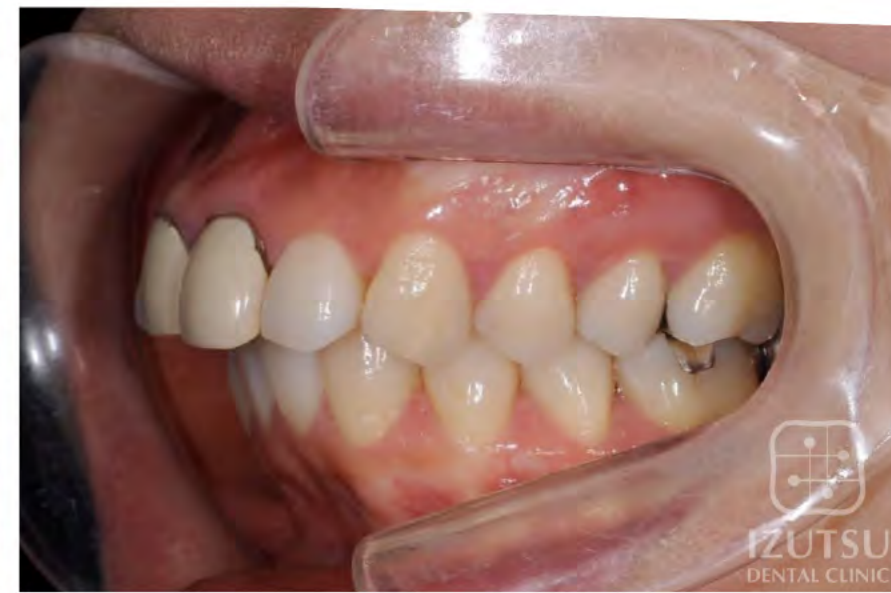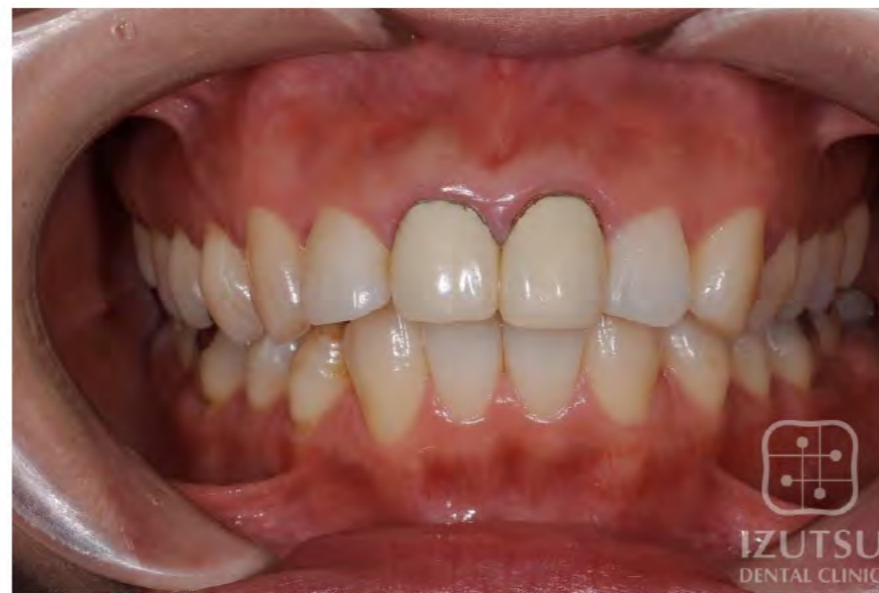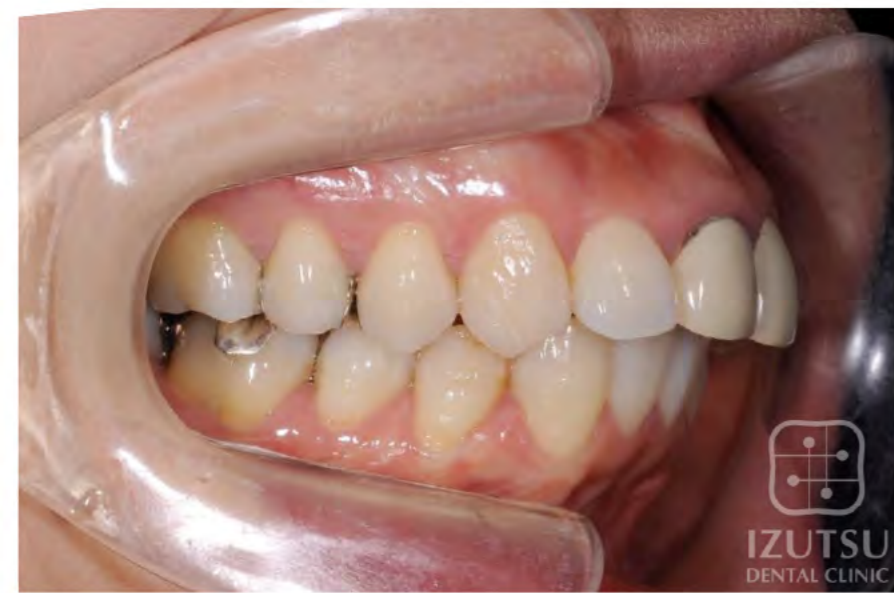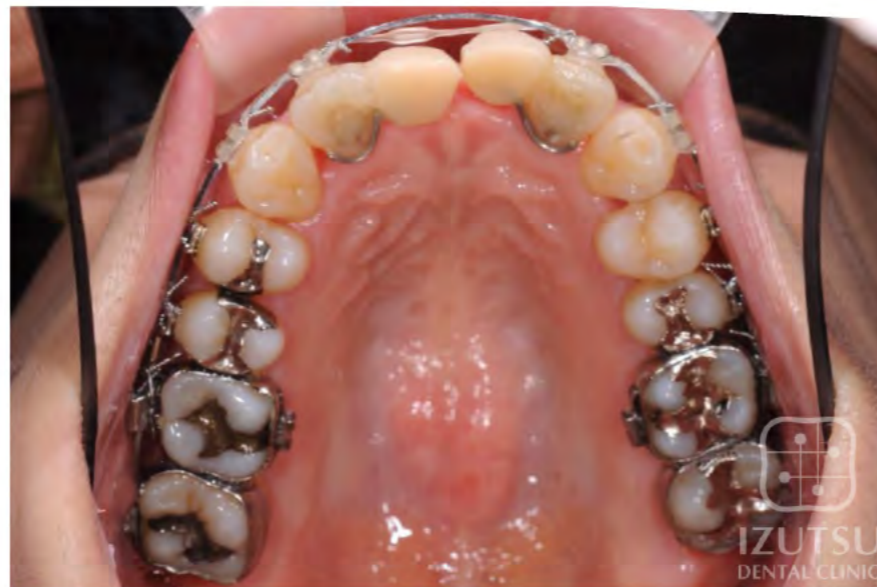before



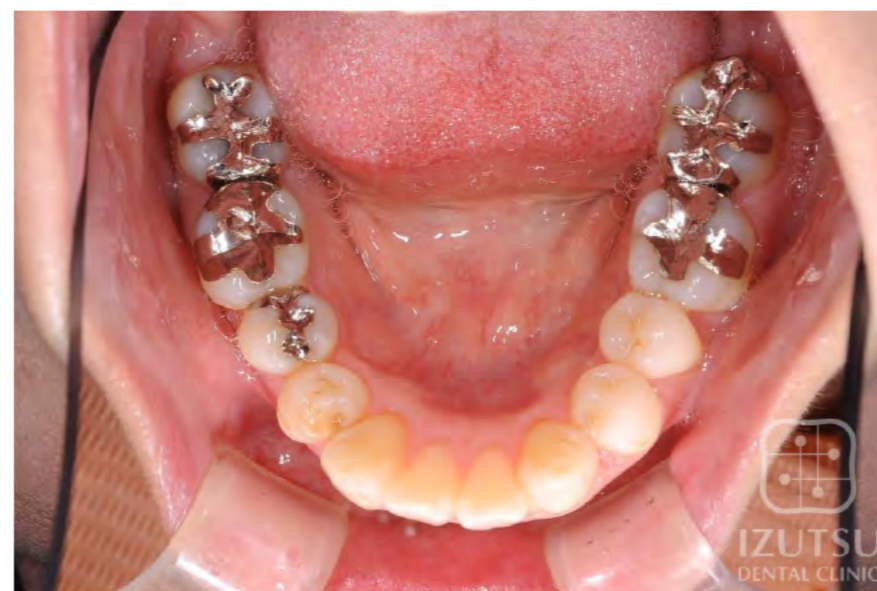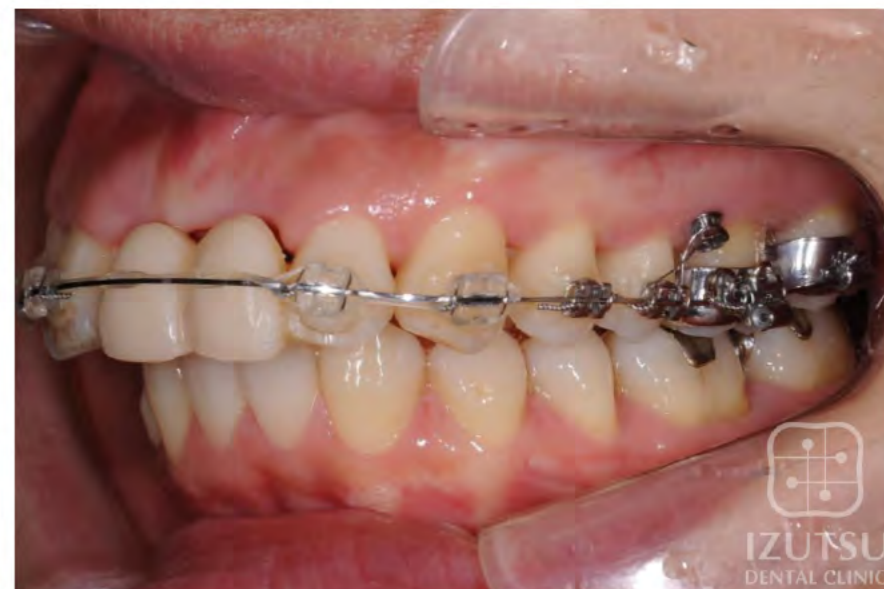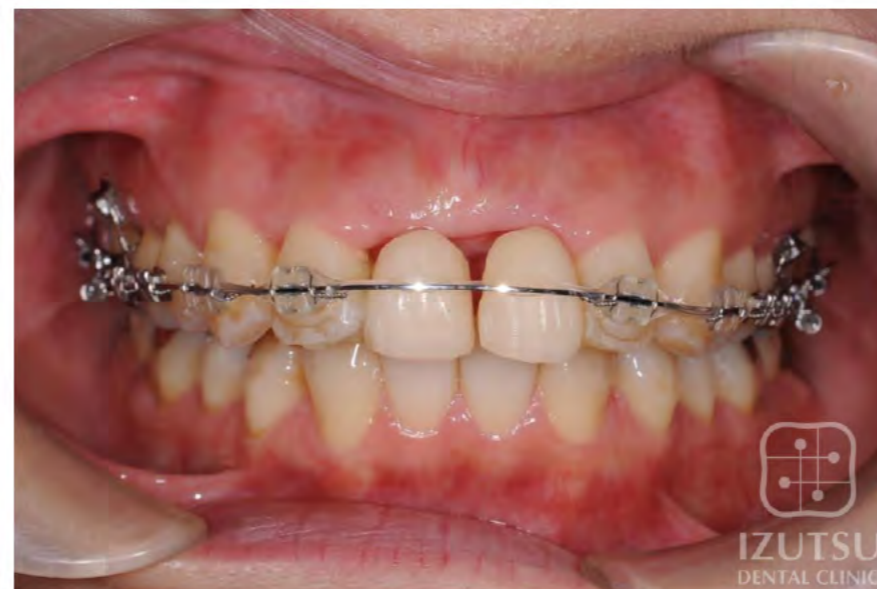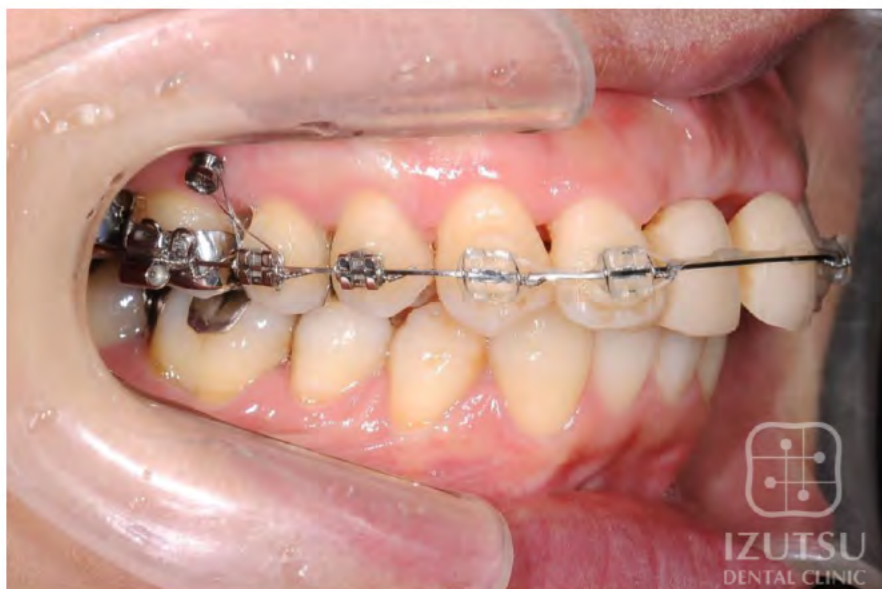上の前歯 2本の歯根が破折し、抜かなくてはならなくなった患者さんです。口元がかなり出っ張った患者さんでしたので、上の前歯 2本に加え、下の前歯 1本を抜いて矯正することで、口元を引っ込める矯正治療を行うことにしました。



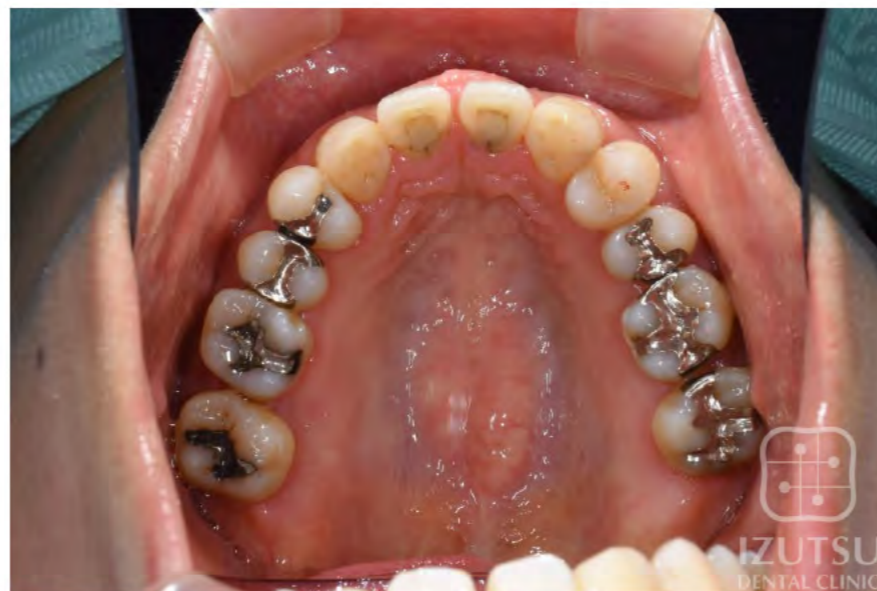# process



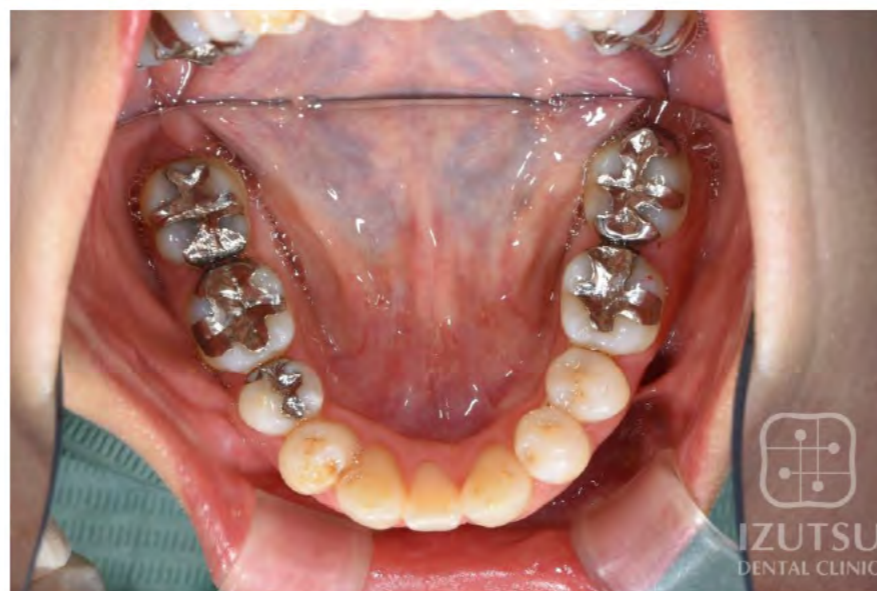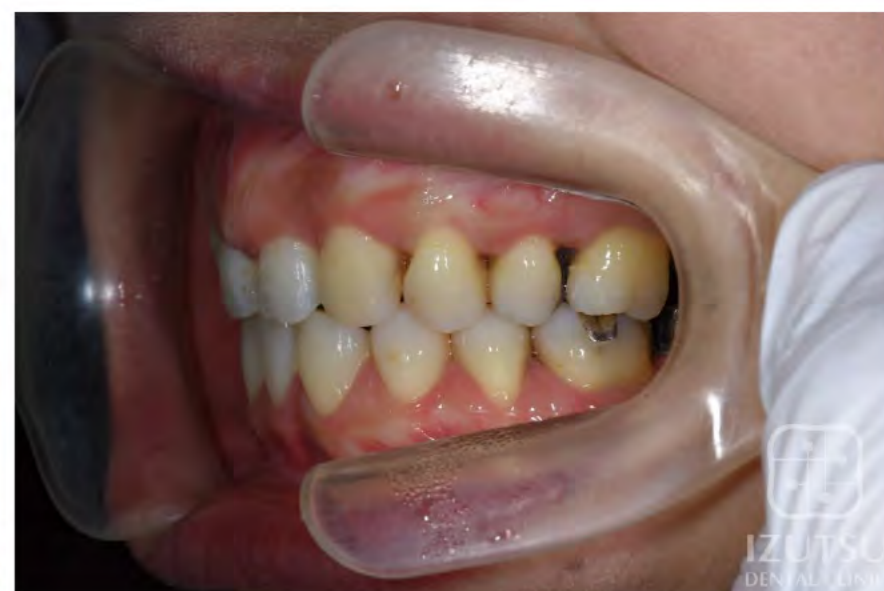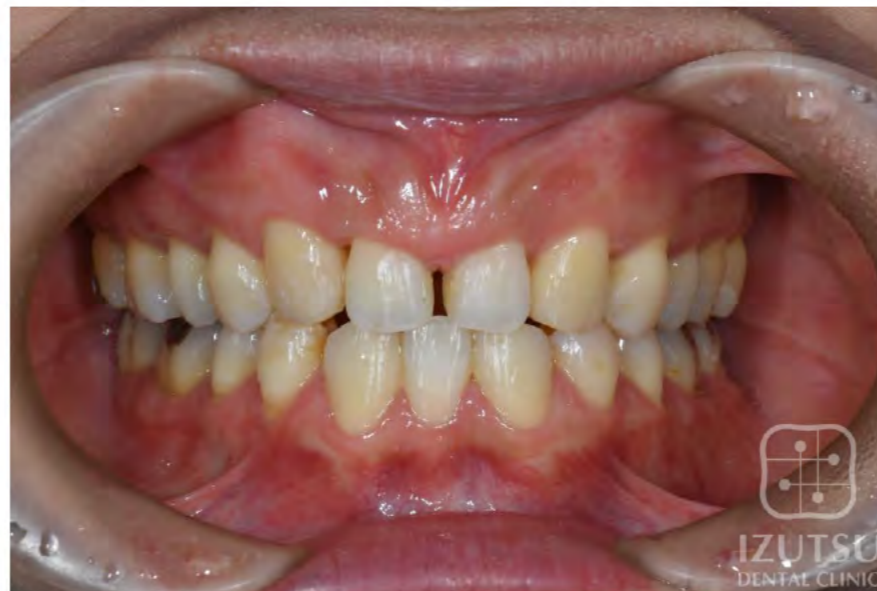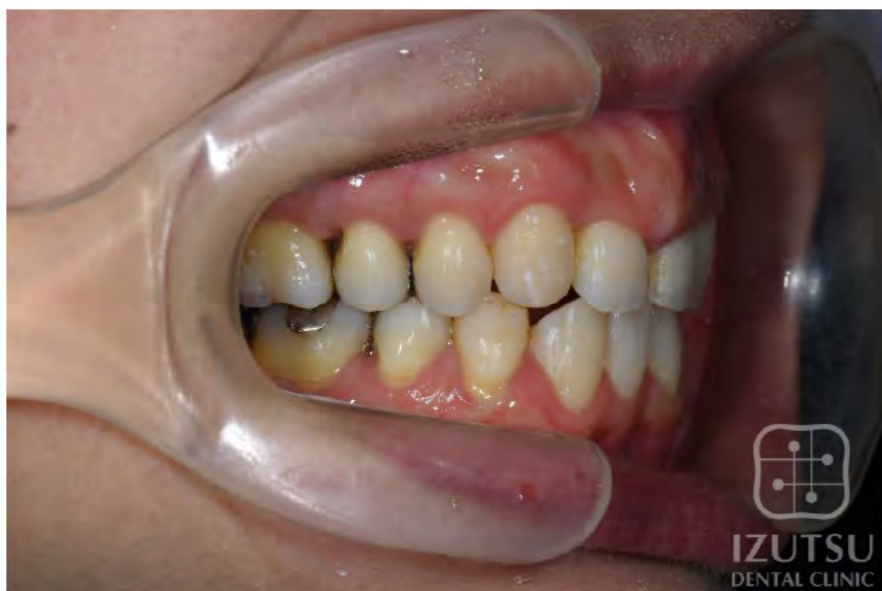上の前歯2本を抜歯し、仮歯をつけて、矯正を開始したところです。



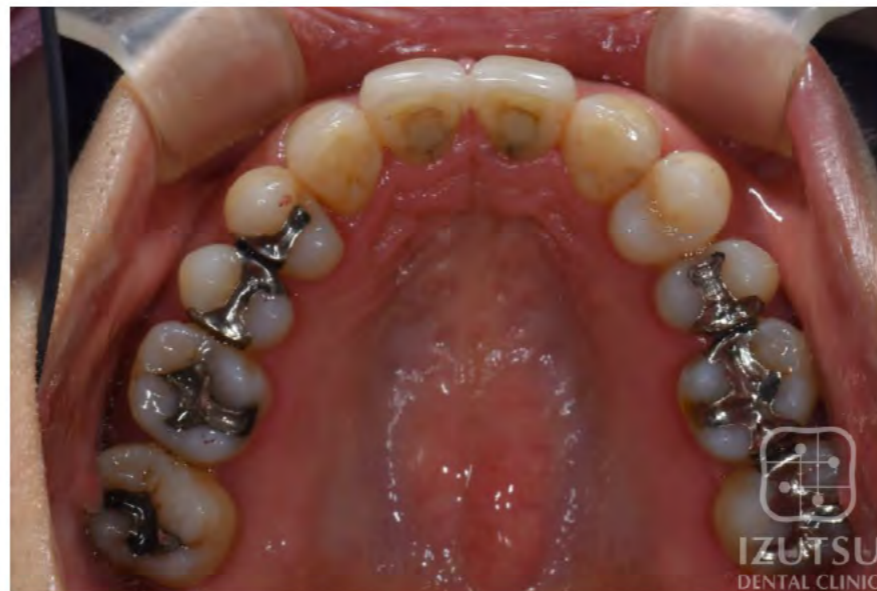# process



矯正治療が終わりました。ここから、上の前歯2本をポーセレンラミネートベニアにて、歯の形を修正していきます。



after



治療終了。前歯の形も美しくなり、出  
ていた口元も引っ込み、すっきりとし  
た横顔になりました。

